Aus dem pathologischen Institut des Stadtkrankenhauses Darmstadt

Über zwei Fälle persistierender Vena cava sup. sinistra

Inaugural-Dissertation

zur Erlangung der Doktorwürde

der Hohen Medizinischen Fakultät

der Ruprecht-Karl-Universität zu Heidelberg

vorgelegt von

Hans Martin

Unterarzt, z. Zt. Res.-Laz. Darmstadt-Eberstadt

LANE MEDICAL LIBRARY

1940

Buchdruckerei Richard Mayr, Würzburg.

Gedruckt mit Genehmigung der Medizinischen Fakultät
der Universität Heidelberg.

Dekan: Prof. Dr. Rodenwaldt

Referent: Prof. Dr. Schmincke

Zwei Fälle persistierender Vena cava sup. sinistra.

Mannigfaltig wie die Mißbildungen des Herzens sind auch die Mißbildungen der großen Gefäße, die während ihrer embryonalen und fetalen Entwicklungsperiode einem teils sehr komplizierten Umbau unterworfen werden. Atresie und Stenose, Transposition der Gefäßstämme, Persistenz embryonaler Gefäßbahnen, abnorme Kommunikationen mögen einen kleinen Begriff bieten von der Vielfalt der möglichen Abnormitäten. Während die Arterien in Zahl und Verlauf ziemlich eindeutig und exakt festgelegt sind, ist die Verlaufsrichtung der kleinen Venen bei fast jedem Menschen Änderungen unterworfen, die durchaus nicht in das Kapitel der Anomalien zu reihen sind. Anders jedoch verhält es sich bei den großen Venenstämmen. Unter deren wirklichen Anomalien nimmt die Persistenz der linken Vena cava superior die erste Stelle ein.

Als rein zufälligen Sektionsbefund hat Medizinalrat Dr. Schneider, Pathologe des Stadtkrankenhauses Darmstadt, kurz hintereinander 2 Fälle persistierender Cava sup. sinistra erhoben und sie mir in freundlicher Weise zur Bearbeitung übertragen.

Es handelt sich dabei:

1. um eine Duplicität der Cava superior,
2. um eine alleinige Persistenz der linken cava sup. (ohne Situs inversus).

Wenn auch durch das verhältnismäßig häufige Vorkommen der Duplicität der Vena cava superior ein weiteres und näheres Eingehen auf Fall I nicht gerechtfertigt erscheint, so um so mehr scheine ich beim II. Fall dazu berechtigt zu sein. Sind doch in der gesamten Literatur höchstens 20 Fälle alleiniger Persistenz der 1. Vena cav. sup. beschrieben.

(Bis 1913 etwa 12 Fälle nach Mitteilung von Nützel, der seine Angaben selbst wieder bezog auf Zusammenstellungen von Ancel

und Villemin 1908.) In einer grundlegenden Arbeit hat Bauer 1896, nachdem schon andere Autoren und zwar 1713 Chesselden, 1864 Gruber und 1876 Krause auf ähnliche Variationen aufmerksam gemacht haben, 70 Fälle von Cava-Anomalien bearbeitet und vor allem eine systematische Einteilung und Einordnung gegeben. Er unterscheidet demnach:

1. als häufigste Form: Bestehenbleiben 2er oberer Hohlvenen.
2. Bestehenbleiben nur einer Hohlvene und zwar der linken, bzw. der rechten bei Situs inversus.
3. Bestehenbleiben des li. Ductus Cuvieri, (d. h. des normalerweise verschwindenden Teiles der Vena cava sup. sinistra), dessen Durchgängigkeit aber an der Mündungsstelle in den Vorhof verschlossen ist.

Diese von Krause gegebene Einteilung möchte ich noch um eine 4. Gruppe vermehrt wissen, in die dann die Fälle zu zählen wären, wo die Persistenz der Vena cava superior sinistra noch mit anderen Sonderheiten verknüpft ist.

Die Beobachtung zeigte nämlich, daß Abnormitäten im Bereich der großen Gefäße meist solche des Herzens nach sich ziehen bezw. mit anderen Anomalien gekoppelt vorkommen.

Auf die übrige zahlreich vorhandene in- und ausländische kasuistische Literatur kann ich hier im einzelnen nicht eingehen. Ich verweise an dieser Stelle auf das Literaturverzeichnis und die größeren Handbücher (Herxheimer, Schwalbe, Henke-Lubarsch).

Die Persistenz der Vena cava superior sinistra ist nicht als irgendeine abnorme Neubildung anzusehen, sondern ist vielmehr zu werten als ein „Stehenbleiben" an bestimmten Entwicklungsstadien unter dem Einfluß irgendwelcher hemmender Faktoren, sodaß es zur regulären und der normbildenden Gestaltung nicht kommen kann.

Um nun dieses „Hängenbleiben" an einer Entwicklungsstufe voll und ganz zu verstehen, ist es nötig in Kürze die wichtigsten Punkte aus der Entwicklungsgeschichte zu rekapitulieren.

Das venöse Blut der beiden Kopfhälften wird bis zum 4. Embryonalmonat durch je einen großen Venenstamm, sogenannte Vena jugularis primitiva, der als vena jugularis externa fortbestehen

bleibt und im Laufe seiner Weiterentwicklung die jugularis interna und vena subclavia aufnimmt, abgeleitet. Auf der rechten Körperhälfte gelangt das Blut weiter über die vena anonyma dextra, als unmittelbare Fortsetzung des Venenstammes und über den Ductus Cuvieri, bestehend aus Endstück und Venensinus, zum Herzen. Auch der linke Venenstamm mündet erst nach Vereinigung mit dem linken Venensinus bezw. Ductus Cuvieri.

Zwischen beiden Venae primitivae bildet sich ein Kommunikationsast aus, vena jugularis transversa, dem später große Bedeutung zukommt, denn dessen Fehlen wird von Kollman und Tréfousse als Ursache überhaupt des Bestehenbleibens der linken Vena cava superior angesehen.

Während bei einigen Säugern (Monotremen, Marsupalier und

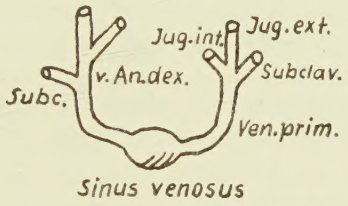

Nager) dieser Zustand so bestehen bleibt, bildet sich die für den Menschen die normdarstellende Asymmetrie erst im Laufe des 4. Embryonalmonats dadurch aus, daß das zwischen Vena jugularis transversa und Ductus Cuvieri gelegene linke Venenstück der Verödung anheimfällt. Ein fibröser Strang, das sog. lig. venae cavae sup. sin. erinnert später noch an seine frühere Existenz.

Der Ductus Cuvieri selbst wird in den Herzbau eingefügt und gibt als Sinus coronarius im Vorhof das Mündungsgebiet der Vena magna cordis.

Der anfänglich unbedeutende Kommunikationsast, die Vena jugularis transversa, muß nun das Blut der ganzen linken Kopfhälfte dem rechten Cavastamme zuleiten und bleibt entsprechend der funktionellen Beanspruchung als großes Gefäß, die Vena anonyma sinistra, weiter bestehen.

Aus diesem kurz dargestellten normalen entwicklungsgeschichtlichen Geschehen heraus läßt sich leicht das Entstehen der 3 bezw.

4 von Krause aufgestellten Möglichkeiten der fehlerhaften Ausbildung verstehen.

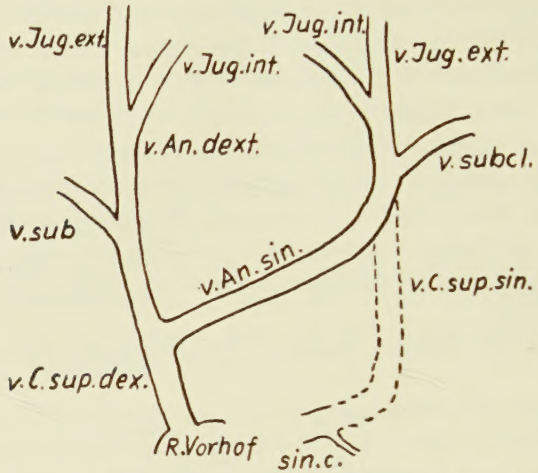

Schwieriger zu beantworten ist jedoch die Frage nach der Ursache bezw. nach den auslösenden Faktoren. Wenn Weigert in seiner Publikation eines Falles die Persistenz einer Cava sup. sinistra auf die frühzeitige Synostose der Sutura mastoidea zurückführt, so ist dies nur als reine Vermutung zu werten.

Die einleuchtendste und von den meisten Autoren vertretene Theorie, der auch ich mich anschließen möchte, sieht in „hydrodynamischen Verhältnissen" die Ursache zur Persistenz der linken Cava superior. So ist z. B. gut vorstellbar, daß die äußerst günstige Strombahn zum linken Vorhof hin nur schlecht der Obliteration anheimfällt.

Eine weitere Anschauung, von Berens vertreten, führt die Persistenz der Vena cava sup. auf die Unwegsamkeiten einiger Strombahnen zurück, die bedingt ist durch Verlagerung und Druck benachbarter Organe auf die Gefäße.

Die unwahrscheinlichste und auch am leichtesten zu widerlegende Theorie ist die von Kollmann und Tréfousse. Wie schon oben erwähnt, soll die Nichtanlage des Kommunikationsastes zwischen den beiden Venae primitivae ausschlaggebend sein für die Persistenz der linken Vena cava sup. Greifenstein konnte in einem von ihm ver-

öffentlichten Falle die Nichtigkeit dieser Theorie an Hand einer cava sup. sinistra bei gleichzeitigem Bestehen der Anastomose zwischen den beiden venae primitivae beweisen.

An Hand meines 1. Falles kann ich der Ablehnung der Kollmann-Tréfousse'schen Theorie durch Greifenstein und Schütz beipflichten.

In der gesamten Literatur nimmt die Frage der Verlaufsrichtung der linken persistierenden Cava sup. breiten Raum ein. In seiner Sammelarbeit vom Jahre 1896 hat Bauer in prägnanter und kurzer Form den Verlauf, wie er bei den meisten Fällen angetroffen wurde, folgendermaßen wiedergegeben:

„Sobald das Gefäß den Pericardialsack erreicht hat, zeigt es immer seinen typischen Verlauf zwischen linker Pulmonalarterie und linken Pulmonalvenen, biegt in einem nach rechts oben konkaven Bogen zwischen diesen und dem linken Herzohr nach rechts aus der Vertikalen in die Horizontale, kommt in den sinus atrioventrikularis zu liegen und mündet links und etwas unter dem Niveau der unteren Hohlvenenmündung in den rechten Vorhof ein."

Demgegenüber sind aber Veröffentlichungen erschienen (Dietrich, Schütz, Beyerlein), die diese Verlaufsart nicht bestätigen konnten, d. h. die Vena cava sup. sinistra nahm in diesen Fällen ihren Verlauf nicht zwischen der Arteria pulmonalis und venae pulmonalis. Daraufhin hatte schon 1885 Gruber aufmerksam gemacht: „Die Vena cava sup. sin. steigt vor der linken Lungenwurzel zum Atrium sinistrum hinab und krümmt sich unter den venae pulmonales sin. zum lateralen Teil der linken Seite des Vorhofes".

Für beide von mir bearbeiteten Fälle traf die von Gruber gegebene Schilderung zu, obwohl die von Bauer beschriebene Art die häufigere sein soll hinsichtlich des Vorkommens.

Die Sektionsberichte möchte ich nunmehr auszugsweise und in Kürze, soweit sie eben für die vorliegende Abhandlung von Bedeutung und Wichtigkeit sind, wiedergeben.

1. Fall.

Sektionsprotokoll Nr. 256. 27. 4. 1940.

W. F., Kaufmann, 65 Jahre alt.

Klinische Angaben:

Diabetes (seit 10 Jahren), Lebercirrhose, Herz-insuff.

Grundleiden:

Pankreascarcinom, Diabetes, Arteriosklerose.

Todesursache:

Kachexie, Herztod.

Auszug aus dem Sektionsbefund:

Es handelt sich um die Leiche eines großen 65jährigen Mannes in reduziertem Ernährungszustand. Die Haut ist blaß, leicht gelblich gefärbt.

Brustsitus:

Der Thorax ist breit, symmetrisch, gut gewölbt. Die Brustmuskulatur ist ziemlich kräftig, von blaßbraunroter Farbe. Die Rippenknorpel lassen sich mäßig gut schneiden. Nach Wegnahme des Sternums sinken die Lungen wenig zurück. Sie liegen frei ohne Verwachsungen in den Höhlen. Zwerchfellstand rechts 4. Rippe, links 5. Rippe. Die Pleura ist glatt und spiegelt sich blaßrötlich. In der Brusthöhle findet sich etwas gelblich-seröse Flüssigkeit. Der Herzbeutel liegt etwa handtellergroß vor und ist mäßig mit Fett überdeckt. Seine Innenfläche ist glatt und spiegelnd. Er enthält etwas blutig-wässrige Flüssigkeit.

Das Herz ist etwas über leichenfaustgroß und sehr schlaff. Das Epicard ist glatt, mäßig fettreich. Die Herzhöhlen sind in allen Abschnitten etwas erweitert und enthalten reichlich flüssiges Blut, dunkelroten Cruor und kaum Speckgerinnsel. Das Endocard und die Klappen sind glatt. Die Ostien sind gut durchgängig. Das Foramen ovale ist geschlossen. Es fällt im rechten Vorhof die große Mündungsöffnung der Vena magna cordis auf. Die schlaffe Muskulatur zeigt im Schnitt eine braunrote Farbe und in der Hinterwand der linken Kammer ausgedehnte grauweiße Schwielenbildungen.

Die Coronararterien sind weit und klaffend; ihre Intima zeigt mäßig reichlich blaßgelbe Einlagerungen. Die Wand ist im ganzen etwas starr und fest.

Die rechte coronarvene verläuft vom rechten Vorhof als gut fingerdick erweitertes Gefäß im sulcus atrio-ventricularis. Bei Verfolgung des weiteren Verlaufes biegt sie hinter dem linken Herzohr in scharfem rechten Winkel nach oben ab und verläßt den Pericardialraum.

Die weitere Untersuchung ergibt, daß wir es hier mit einer persistierenden V. C. S. sinistra zu tun haben, die entsprechend ihrem Verlauf weiter oben die Vena subclavia und Vena jugularis interna aufnimmt. Das Gefäßlumen der linken oberen Hohlvene ist bedeutend enger als das der rechten.

Beide Hohlvenen stehen durch einen engen, aber gut sondierbaren, in spitzem Winkel von links oben nach rechts unten verlaufenden Ast untereinander in Verbindung.

Die Lungen sind ziemlich groß, fühlen sich weich an. Ihre Oberfläche ist glatt, blaurot. Im Schnitt sieht man ein lockeres, saftiges, rötliches Gewebe, aus dem sich reichlich schaumige Flüssigkeit auspressen läßt. Die unteren Abschnitte sind etwas blutreicher und fester. Die Bronchien haben glatte nur leicht gerötete Schleimhaut, die mit gelblichem Schleim bedeckt ist. Die Lungengefäße sind frei von Gerinselbildungen. Die Brustaorta ist mittelweit. Ihre Intima enthält mäßig viel beetförmige Einlagerungen.

Bauchsitus:

Choledochusstenose, Pankreaskopftumor, der sich histologisch als scirrhöses Adenocarcinoma erweist.

Zusammenfassung:

Bei der Sektion eines an den Folgen eines Pankreaskopfcarcinom gestorbenen 65jährigen Mannes fand sich außer der rechten noch eine persistierende linke Vena cava superior. Beide Gefäße standen durch eine von links oben nach rechts unten verlaufende Anastomose untereinander in Verbindung. Diese Tatsache widerlegt die Kohlmann-Tréfousse'sche Theorie, wonach das Ausbleiben dieser Queranastomose für die Persistenz der Vena superior sinistra verantwortlich zu machen ist.

2. Fall.

Sektionsprotokoll Nr. 180. 16. III. 1940.

P. W., Kriegsverwaltungsinspektor, 42 Jahre alt.

Klinische Angaben:

Unter Alkoholeinwirkung Sturz von der Treppe auf den Kopf nachts 1½ Uhr. Einweisung in die städt. Krankenanstalten 8.45 Uhr in voller Bewußtlosigkeit. Blutung aus der Nase. Asphyxie infolge von Aspiration von Mageninhalt. Exitus.

Grundleiden:

Schädelbruch.

Todesursache:

Hirnschwellung und subdurale Blutung.

Mittelgroße, männliche Leiche in gutem Ernährungs- und Kräftezustand. Außer einer Rißwunde an der linken Augenbraue und blauvioletter Verfärbung des linken Augenlides äußerlich kein pathologischer Befund zu erheben.

Kopfsitus:

Jochbeinbruch links, subdurale Blutung, Schädelbasisfraktur, Hirnschwellung.

Brustsitus:

Die Rippenknorpel sind nur wenig verkalkt; das Brustbein selbst ist fest und gerade. Nach Eröffnung des Brustkorbes sinken die Lungen nur mäßig zurück. Die rechte Lunge ist am Zwerchfell verwachsen. Sonst liegen beide Lungen frei

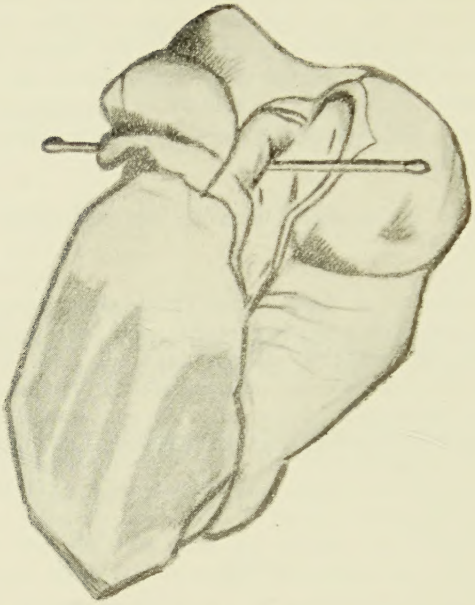

II. Fall.
Herz von rechts hinten seitlich betrachtet. Rechter Vorhof eröffnet. Sonde in der Cav. sup. sin. Cav. inf. mündet oberhalb.

in der Pleurahöhle. Die Pleuren sind hellrot und spiegelnd. Der Herzbeutel ist zartwandig und leer.

Das Herz ist etwa faustgroß und zeigt einen kräftigen, gut kontrahierten linken Ventrikel. Die rechte Herzhälfte ist etwas schlaff.

Das Epicard ist glatt und blaß, mäßig mit Fett gepolstert.

Bei Herausnahme des Herzens entleert sich nur mäßig viel dunkelrotes, kaum geronnenes Blut in den Herzbeutel.

Bei äußerlicher Betrachtung (siehe Skizze) fällt auf, daß in den etwas kugelig aufgeblähten rechten Vorhof nur eine große Vene einmündet und zwar handelt es sich um die Vena cava inferior, die nach aufsteigendem Verlauf entlang der hinteren Vorhofswand und nach kurzem scharfem Umbiegen von oben her an der sonst für die Cava superior üblichen Stelle ihr Blut in das Atrium ergießt. An der Hinterwand des Herzens im Sulcus atrio-ventricularis verläuft, wie an Stelle einer Kranzvene ein Gefäß von gehöriger Weite (fast fingerdick). Über dem linken Herzohr und unterhalb der venae pulmonales wendet es sich in fast rechtem Winkel nach aufwärts und verschwindet vor der Arteria pulmonalis im Herzbeutel. Die Verfolgung des weiteren Verlaufes bestätigt, daß wir eine linke

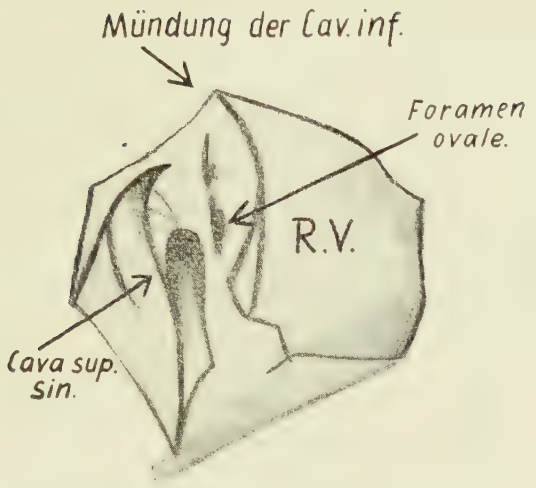

Einblick in den weit geöffneten rechten Vorhof

Vena cava superior vor uns haben, die vollständig die Funktion der rechten nicht vorhandenen bezw. rückgebildeten Cava superior dextra übernommen hat; denn eine ½ Handbreite oberhalb des Herzbeutels nimmt dies Gefäß eine in leichter Neigung von rechts herüberziehende, nicht sehr weite Vene auf, die auf Grund ihrer Zuflüsse (Vena jugularis interna und Externa und Vena subclavia) als Vena anonyma bezw. Vena jugularis transversa angesehen werden muß.

Bei Eröffnung des rechten Vorhofes zeigt sich auch, daß das Gefäß wirklich daselbst unterhalb der Einmündung der Cava inferior in einem gut fingerweiten Foramen mündet (siehe Skizze). Das Foramen ovale gibt sich durch einzelne Grübchen, die aber alle verschlossen sind, zu erkennen.

Alle Herzklappen sind zart, ohne Auflagerungen. Nur die Mitralis zeigt geringe gelbliche Fleckung.

Der Herzmuskel ist besonders links kräftig, im Schnitt braunrot und blutreich, ohne Schwielenbildungen und Flecken.

Die Aorta ist schlank und glatt. Sie zeigt nur geringe gelbe Intimafleckungen.

Die Kranzadern sind noch zartwandig und fallen zusammen. Jedoch zeigt die Intima reichlich gelbe Flecken, teilweise auch mit Verdickung der Intima und leichter Lumeneinengung.

Die Lungen zeigen keine wesentlich krankhafte Veränderungen. Die Lappung ist regelmäßig.

Zusammenfassung:

Bei der Sektion eines 42jährigen an den Folgen eines Unfalles gestorbenen Mannes fand sich als reiner Zufallsbefund die äußerst seltene Erscheinung einer

persistierenden Vena cava superior sinistra, die voll und ganz die Funktion der sonst normalen, rechten Cava superior übernommen hatte.

Im Anschluß an Fall 2 möchte ich noch auf einen von Dietrich in seiner Arbeit besonders hingewiesenen interessanten Punkt aufmerksam machen. Bekanntlich liegt zwischen Mündung der Cava superior und inferior der für die Herzregulation wichtige Keith-Flack'sche Knoten, auch Sinus-Knoten benannt, der sich histologisch aus Purkinje'schen Zellelementen zusammensetzt. Nach Ansicht von Keith wird deren Ursprung in Resten bestimmter Übergangszonen einzelner Herzabschnitte des alten Herzschlauches vermutet.

Diese Theorie wird bekräftigt durch das Vorkommen der Nervenknoten an Stellen des ehemaligen Übergangs vom Sinus zum Vorhof und vom Vorhof zum Ventrikel.

In dem von Dietrich beschriebenen Falle waren an der üblichen Stelle diese Zellen nicht nachzuweisen, auch nicht an dem unteren Cava-Trichter, sodaß Dietrich mit Recht ein sekundäres Reizbildungszentrum für die gesamte Herzaktion verantwortlich machen kann.

Gerne hätte ich selbst an dem wohl-konservierten Präparat meine Untersuchung dahingerichtet und fortgesetzt. Doch ist mir die Durchführung dieser äußerst langwierigen und viel Zeit in Anspruch nehmenden Untersuchungen während des Krieges augenblicklich nicht möglich gewesen.

Zusammenfassung.

Die vorliegende Arbeit bringt einen kasuistischen Beitrag zur Frage der persistierenden Vena cava superior sinistra — Nach Angabe und Hinweis auf das wichtigste und einschlägige Schrifttum und nach kurzem Rückblick auf die Entwicklungsgeschichte werden 2 Fälle persistierenden Vena cava sup. sin., Sektionsbefunde von Herrn Medizinalrat Dr. Schneider, Pathologe des Stadt-Krankenhauses Darmstadt, näher beschrieben.

Es handelt sich bei Fall 1 um eine Duplizität der oberen Hohlvene, d. h. die für gewöhnlich die Regel bildende Obliteration der linken Hohlvene war nicht eingetreten. Die zwischen den beiden Hohlvenen ausgebildete Queranastomose widerlegt die Theorie von Kollmann-Tréfousse, wonach das Ausbleiben dieser Anastomose allein verantwortlich sei für die Persistenz der linken oberen Hohlvene.

Die äußerst seltene Erscheinung der isoliert persistierenden Vena cava sup. sin. ohne Vorliegen eines Situs inversus bietet sich in Fall 2.

Auf die Frage, ob durch diese Anomalie auch eine Verlagerung des Keith-Flack'schen Knotens bedingt sei, konnte wegen zeitlichen Umständen nicht näher eingegangen werden.

Die Ursache für diese Störungen im entwicklungsgeschichtlichen Verlauf wird in hydrodynamischen Verhältnissen gesehen.

An dieser Stelle sei mir noch gestattet, Herrn Medizinalrat Dr. Schneider für die liebenswürdige Überlassung des Themas und die Anregungen zur Arbeit meinen ergebensten Dank zu sagen.

Schrifttum.

Bauer: Morpholog. Arbeiten. Herausgeg. von Schwalbe, Bd. VI, 1896, p. 221.

Benda: in Henke-Lubarsch, Handbuch der speziellen pathol. Anatomie u. Histologie, Herz u. Gefäße, Bd. II, Springer 1924.

Berblinger: Mißbildungen des Herzens u. der großen Gefäße in Brüning u. Schwalbes Handbuch der allgem. Pathologie u. der patholog. Anatomie des Kindesalters, Bd. II, Abtlg. 2, Bergmann 1921.

H. Berens: Über eine noch nicht beschriebene Abnormität im Gebiet der Vena cava inf. Inaugural-Dissertation Leipzig 1908.

Beyerlein: Die persistierende Vena cava sup. sin. als Abflußrohr für das Coronarvenenblut. Frkft. Zeitschrift für Pathologie, Bd. 15, 1914, P 326.

Dietrich: Über einen Fall von Fibroxanthosarkom u. einer Vena cav. sup. im gleichen Falle. Virchows Archiv, Bd. 212, 1913.

Greifenstein: Seltene Anomalien der großen Gefäße bei Mißbildungen des Herzens. Virchows Archiv, Bd. 279, 1930.

Herxheimer: Herz u. Gefäße in Schwalbes Mißbildungen, III. Teil, 2. Abtlg.: Organmißbildungen, p. 339.

Krause: Henles Handbuch, 2. Auflage, Bd. III, Abtlg. 1.

Kohlmann: Handatlas der Entwicklungsgeschichte des Menschen, Gustav Fischer. 1907.

Nützel: Beiträge zur Kenntnis der Mißbildungen im Bereich der oberen Hohlvene. Frankfurter Zeitschrift für Pathologie, Bd. 15, 1914.

Schütz: Einige Fälle von Entwicklungsanomalien der Vena cava sup. Persistenz des linken Ductus Cuvieri, Virchow Archiv, Bd. 216, 1914.

Weißenberg: Grundzüge der Entwicklungsgeschichte des Menschen, Thieme Verlag, 1933.

Wenner: Beiträge zur Lehre von den Herzmißbildungen (Fall VI u. IX). Virchow Archiv, Bd. 196, 1909.

Lebenslauf.

Ich wurde am 29. XII. 1912 in Michelfeld bei Sinsheim a. d. E. geboren. Nach Besuch der Volksschule daselbst trat ich im Mai 1924 in das humanistische Gymnasium in Heidelberg ein, wo ich im Frühjahr 1933 meine Reifeprüfung ablegte. Zunächst studierte ich in Heidelberg. Im Sommer 1934 genügte ich meiner Arbeitsdienstpflicht. Nach Abschluß meines 5. Semesters bestand ich das Physikum. Je ein klinisches Semester studierte ich in Kiel und München. Im Janaur 1939 bestand ich an der Universität Heidelberg mein Staatsexamen.

Meine Bestallung erhielt ich am 1. IX. 1939.